

ЦИСТИТ КАК ВЕРОЯТНЫЙ ЭТИОЛОГИЧЕСКИЙ ФАКТОР СИНДРОМА НЕДЕРЖАНИЯ МОЧИ У СОБОЛЕЙ

В.Е. СОБОЛЕВ¹, С.И. ЖДАНОВ²

В статье рассматриваются гистологические изменения мочевого пузыря с патолого-анатомическими признаками цистита у молодняка соболя черного в возрасте 7 мес при синдроме недержания мочи. Недержание мочи у соболей («wet belly», «мокрое брюшко», «подмокание») — заболевание пушных зверей, проявляющееся непроизвольным мочеиспусканием. Ранее в наших исследованиях показано, что недержание мочи у соболей («подмокание») — основной симптом заболевания, наряду с которым у больных животных наблюдается анемия, потеря мышечной массы, анорексия, воспалительные процессы в желудочно-кишечном тракте. В рамках настоящей работы при патолого-анатомическом исследовании внутренних органов у молодняка соболя черного (76 гол.) с клиническими признаками недержания мочи в 28 % случаев у самцов и в 41 % случаев у самок выявлен цистит в катаральной или геморрагической форме. По сравнению с клинически здоровыми животными у больных соболей методами количественной морфометрии обнаружены статистически значимые отличия в морфологии мочевого пузыря. Наиболее существенные из них — уменьшение толщины слизистой и мышечной оболочки мочевого пузыря, что, вероятно, связано с такими нарушениями его функции, как атония и дилатация. С помощью гистохимических методов в собственной пластинке мочевого пузыря у больных животных выявлены признаки накопления гликозаминогликанов, свидетельствующие об активации локальных защитных механизмов вследствие развития воспалительного процесса. Полученные в настоящем исследовании результаты подтверждают гипотезу о наличии у значительной части (до 40 %) животных с синдромом недержания мочи воспалительного процесса в мочевом пузыре.

Ключевые слова: соболю, цистит, недержание мочи, «подмокание», морфометрия.

В отечественной и зарубежной ветеринарной литературе обозначение рассматриваемого в настоящей статье заболевания пушных зверей существенно различается. В Российской Федерации наиболее часто используется термин «подмокание», подразумевающий нарушение мочеотделения у самцов норок и соболей и непроизвольное мочеиспускание (1). Он не вполне корректен, поскольку не отражает область развития патологического процесса и, как следствие, более информативен для специалистов звероводческой отрасли. В иностранной литературе предлагается дефиниция «wet belly», или мокрое брюшко, — заболевание, проявляющееся недержанием мочи у пушных зверей и сопровождающееся повреждением кожи и меха в области живота (2). Второе определение точнее указывает на область развития патологического процесса, однако и оно отражает только основной симптом заболевания (повреждение непроизвольно выделяющейся мочой меха и кожи в области живота), не описывая главный элемент патогенеза — недержание мочи.

В этой связи мы предлагаем использование более точного на наш взгляд термина — «синдром недержания мочи» (СНМ). Как показали наши наблюдения за больными животными, повреждение мочой кожи и меха зверей в области живота вследствие недержания мочи — основное, но не единственное проявление патологии (3). Авторы осознают, что термин СНМ, по сути обозначающий совокупность симптомов при подмокании у соболей, не оптимален и, вероятно, будет пересмотрен в случае определения главного этиологического фактора заболевания, который в настоящее время не известен.

Синдром недержания мочи (подмокание) наблюдается преимущественно у молодняка пушных зверей, в том числе у норок и соболей. Большинство публикаций, в которых обсуждаются возможные этиологи-

ческие и патогенетические факторы заболевания wet belly у норок, относятся к 1960-1970 годам. Так, в качестве вероятных этиологических факторов зарубежными исследователями рассматривались компоненты рационов, климатические условия, наследственность, технологии выращивания, а также микроорганизмы.

Наибольшее число работ посвящено изучению влияния условий кормления на заболеваемость животных. В частности, установлена повышенная частота патологии у норок, в рационе которых доля кальция увеличена до 1,03 % и кальциево-фосфорное отношение составляет 2:1 (4). При повышении содержания жира в рационе норок с 4,6 до 8,6 % более чем в 5 раз возрастает частота патологии у животных (5). В руководствах по кормлению и выращиванию норок, изданных за рубежом (5, 6), отмечается роль неблагоприятных климатических условий, повышенной температуры окружающей среды и параметров микроклимата на рост числа случаев wet belly у норок.

Зарубежными учеными (7, 8) проводились патолого-анатомические исследования органов мочевыделительной системы и кожи у больных норок, однако подобную информацию об изучении заболевания у соболей в доступной научной литературе нам обнаружить не удалось.

Следует отметить, что сведения о воспалительном процессе в мочевом пузыре у пушных зверей с синдромом недержания мочи также практически отсутствуют в современной научной литературе. В работе R.E. Vostrom с соавт. (7), посвященной изучению гистологических изменений в органах мочевыделительной системы у норок, обнаружена жировая дистрофия почек, уменьшение размеров почечных клубочков, а также признаки сквамозной метаплазии переходного эпителия простатической части уретры. Признаки воспалительного процесса в уретре и мочевом пузыре у больных зверей выявлены не были.

В этой связи представляет интерес изучение клинической роли цистита как потенциального этиологического фактора и его возможное влияние на развитие синдрома недержания мочи у пушных зверей.

Цель нашей работы — изучить гистологические изменения в тканях мочевого пузыря у соболей с синдромом недержания мочи при клинических и патолого-анатомических признаках цистита и с помощью методов количественной морфометрии оценить характер повреждений этих тканей.

Методика. Наблюдения выполняли в период с 2009 по 2011 год в звероводческом хозяйстве «Заря» (Ленинградская обл.) на молодняке соболя черного (возраст — 7 мес). Было проведено патолого-анатомическое вскрытие 76 особей (64 самца и 12 самок) с диагнозом СНМ. Для сравнительного анализа гистологических изменений в мочевом пузыре выборку животных, подвергнутых аутопсии ($n = 76$), разделили на три группы: I — контрольная (проявления патологии отсутствовали), II и III — особи с различными клиническими признаками заболевания и патологическими изменениями в мочевом пузыре.

Мочевые пузыри животных фиксировали в жидкости Карнуа (9). Гистологические срезы мочевого пузыря толщиной 5-7 мкм готовили на роторном микротоме Slee Cut 5062 («Mainz[©]», Германия). Срезы окрашивали гематоксилином и эозином, альциановым синим, а также по методу Хейла для выявления мукополисахаридов (9). Препараты изучали с помощью микроскопа Zeiss Axio Observer A1 («Carl Zeiss Group», Германия), микрофотографии получали с использованием устройства захвата изображения Penguin 150 CL («Pixera[©]», Япония). Морфометрические измерения в срезах мочевого пузыря проводили в программе Видеотест-размер v. 5.0.

Обработку данных выполняли в программе GraphPad Prizm v. 5.0 для Windows XP в соответствии с рекомендациями по медико-биологической статистике (2). Нормальность распределения выборки проверяли с помощью теста Шапиро-Уилка. Полученные данные оценивали методами описательной статистики с определением средних значений и стандартного отклонения в формате $M \pm s$. Статистическую значимость различий показателей сравниваемых групп определяли методом однофакторного дисперсионного анализа (2). Для сравнения парных выборок, не отвечающих критериям нормальности, использовали *U*-критерий Манна-Уитни. Различия сравниваемых показателей считали статистически значимыми при $p < 0,05$.

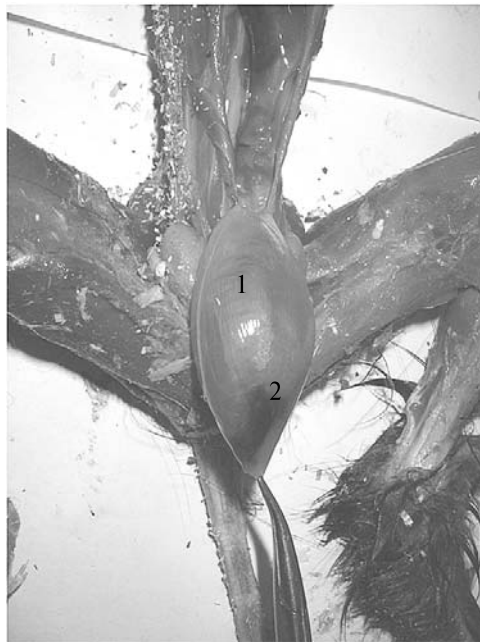

Рис. 1. Геморрагический цистит у 7-месячного самца соболя черного с синдромом недержания мочи: 1 — мочевого пузыря, 2 — геморрагический участок (звероводческое хозяйство «Заря», Ленинградская обл., 2011 год).

па) наблюдали признаки устойчивой

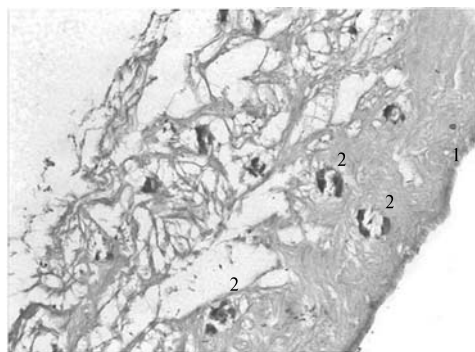


Рис. 2. Гистологический срез мочевого пузыря 7-месячного самца соболя черного с синдромом недержания мочи и проявлением геморрагического цистита: 1 — эпителий; 2 — геморрагические участки. Окрашивание по методу Хейла, увеличение $\times 246$ (звероводческое хозяйство «Заря», Ленинградская обл., 2011 год).

дилатации мочевого пузыря (рис. 1; представлен мочевой пузырь с участком геморрагического воспаления в виде локально-очагового кровоизлияния).

При секционном осмотре материала установили, что в отличие от здоровых животных (контрольная группа) у соболей из II и III группы в мочевых пузырях содержалось существенно большее количество остаточной мочи. У животных с геморрагическим циститом (III группа) наблюдали признаки устойчивой

дилатации мочевого пузыря (рис. 1; представлен мочевой пузырь с участком геморрагического воспаления в виде локально-очагового кровоизлияния). При изучении гистологических срезов мочевого пузыря у больных соболей из III группы выявили геморрагические участки с дегенеративными изменениями структуры соединительной ткани подслизистой основы и мышечных волокон в мышечной оболочке органа (рис. 2).

При окрашивании срезов по Хейлу и альциановым синим отмечали интенсивное связывание красителя с собственной пластинкой слизистой оболочки (см. рис. 2). Этот факт, вероятно, указывает на

накопление гликозаминогликанов, которые, как известно, защищают сли-

зистую оболочку мочевого пузыря от воздействия повреждающих факторов (10). Для количественной оценки содержания мукополисахаридов в слизистой оболочке мочевого пузыря необходимы дальнейшие биохимические исследования крови и мочи у животных с СНМ.

Методами количественной морфометрии у здоровых и больных животных были выявлены статистически значимые различия по ряду линейных и объемных характеристик тканей и клеток в срезах мочевого пузыря (табл.).

Результаты оценки морфометрических показателей мочевого пузыря у 7-месячных соболей черных с синдромом недержания мочи и различными проявлениями цистита (животные, $M \pm s$; звероводческое хозяйство «Заря», Ленинградская обл., 2011 год)

Показатель	Группа животных		
	I (контроль)	II	III
Гистометрические показатели			
Толщина слизистой оболочки, мкм	130,7±33,4	47,9±6,2**	48,7±7,2**
Толщина собственной пластинки, мкм	71,0±6,9	123,3±24,6**	55,0±5,9*
Толщина подслизистой основы, мкм	141,9±19,1	84,3±9,1*	53,8±7,2**
Толщина мышечной оболочки, мкм	1276,0±340,3	834,9±101,2*	340,3±50,2**
Цитометрические показатели			
Площадь эпителиоцита, мкм ²	252,1±110,6	601,9±165,0**	677,9±173,1**
Объем ядра эпителиоцита, мкм ³	719,8±468,7	909,1±520,0	2297±1076**
Объем эпителиоцита, мкм ³	2098±1514	9763±3734**	11526±4661**
ЯЦО	0,61±0,15	0,87±0,07**	0,72±0,09

Примечание. У животных из II и III группы при вскрытии отмечали признаки соответственно катарального и геморрагического цистита; к I группе относили здоровых особей. ЯЦО — ядерно-цитоплазматическое отношение.

* $p < 0,05$; ** $p < 0,01$ по сравнению с показателями в I группе.

Представленные данные позволяют выявить некоторые закономерности в сравниваемых показателях (см. табл.). Так, у животных из II и III группы слизистая оболочка и подслизистая основа, представленная элементами рыхлой соединительной ткани, была значительно тоньше, чем в контрольной группе. Истончение слизистой объясняется усилением эксфолиации эпителиальных клеток под влиянием воспалительного процесса в мочевом пузыре. У животных из II группы наблюдалось утолщение и отек собственной пластинки слизистой оболочки, характерные для катарального воспалительного процесса. Уменьшение толщины мышечной оболочки мочевого пузыря у соболей из II и III групп отражало его функциональную неполноценность, в частности атонию и последующую дилатацию.

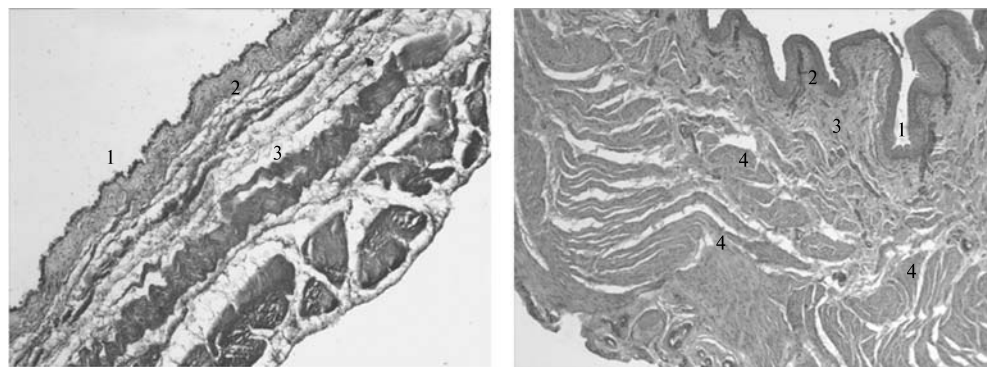


Рис. 3. Срез стенки мочевого пузыря у соболя черного с синдромом недержания мочи и катаральным циститом (слева) и у здорового животного (справа): 1 — слизистая оболочка, 2 — собственная пластинка, 3 — подслизистая основа, 4 — мышечная оболочка. Окрашивание альциановым синим, увеличение $\times 103$ (7-месячные особи; звероводческое хозяйство «Заря», Ленинградская обл., 2011 год).

При развитии катарального воспалительного процесса в мочевом

пузыре происходило растяжение мышечных волокон продольного слоя мышечной оболочки (рис. 3, А), что наглядно проявлялось, если сравнить с мочевым пузырем здоровых животных (см. рис. 3, Б). Значительный объем остаточной мочи в мочевом пузыре у особей из II и III группы служит вероятным резервуаром для развития инфекции и повреждения слизистой оболочки.

Цитометрические и кариометрические показатели эпителиоцитов мочевого пузыря соболей из II и III группы, как видно из представленных в таблице данных, отличались от контрольных при высоком уровне значимости. Клетки эпителия у больных животных имели большую площадь и объем. Ядерно-цитоплазматическое отношение (ЯЦО) было существенно выше в эпителиальных клетках мочевого пузыря у соболей из II группы. Подобное увеличение ЯЦО может свидетельствовать о перестройке внутриклеточной архитектоники эпителиальных клеток под влиянием факторов воспалительного процесса. Следует отметить, что у зверей из III группы показатель ЯЦО для переходного эпителия мочевого пузыря незначительно отличался от такового в группе сравнения. Это различие, по-видимому, обусловлено областью воздействия повреждающих факторов. Если у животных из II группы развитие катарального воспалительного процесса было связано с повреждением слизистой оболочки, то у соболей из III группы очаговый геморрагический цистит развивался в подслизистой основе и мышечном слое мочевого пузыря — структурах, которые, как известно, хорошо снабжены системой кровеносных сосудов. Нарушение проницаемости сосудистой стенки стало в описанном случае одним из звеньев патогенеза геморрагического цистита.

Результаты проведенных исследований в целом подтверждают гипотезу о наличии воспалительного процесса в мочевом пузыре у животных, который может обуславливать развитие синдрома недержания мочи у молодняка соболя. В то же время необходимо дальнейшее изучение этиологии и патогенеза заболевания в связи с тем, что в наших экспериментах воспалительный процесс в мочевом пузыре выявлен в 28 % случаев у самцов и в 41 % — у самок. Подобная статистика не исключает влияния других возможных этиологических факторов.

Таким образом, нами впервые получена информация о гистологических изменениях мочевого пузыря у соболей с синдромом недержания мочи, сопровождающимся патолого-анатомическими признаками цистита. С помощью гистохимического исследования обнаружены признаки накопления гликозаминогликанов в собственной пластинке мочевого пузыря у больных животных, что свидетельствует об активации слизистой оболочкой ее защитных свойств под влиянием факторов воспалительного процесса. Выявлены статистически значимые различия в морфологии мочевого пузыря у соболей при недержании мочи, в частности уменьшение толщины слизистой и мышечной оболочки мочевого пузыря у больных животных, что, по-видимому, обусловлено развитием функциональных нарушений, таких как атония и дилатация мочевого пузыря, наблюдаемых у некоторых особей при секционном осмотре мочевого пузыря. Уменьшение толщины слизистой оболочки у больных животных, вероятно, указывает на усиление десквамации переходного эпителия под влиянием воспалительного процесса.

*1ФГУП НИИ гигиены, профпатологии и экологии
человека Федерального медико-биологического
агентства России,
188663 Россия, Ленинградская обл., Всеволожский р-н,
ж/д станция Капитолово, пос. Кузьмоловский, корп. 93,*

*Поступила в редакцию
14 мая 2012 года*

CYSTITIS: AN ETIOLOGICAL FACTOR FOR SYNDROME OF URINARY INCONTINENCE IN FUR BEARING ANIMALS

V.E. Sobolev¹, S.I. Zhdanov²

¹Research Institute of Hygiene, Occupational Pathology and Human Ecology, 93, pos. Kuz'molovskii, st. Kapitolovo, Vsevolozhskii Region, Leningrad Province, 188663 Russia, e-mail vesob@mail.ru;

²Saint-Petersburg State Veterinary Academy, 5, ul. Chernigovskaya, St.-Petersburg, 196084 Russia, e-mail zhdanov_sergey@inbox.ru

Received May 14, 2012

doi: 10.15389/agrobiology.2014.2.112eng

Abstract

«Wet belly» disease of fur animals, the sables particularly, has little been studied, and the data have been mostly limited to publications in 1960-1970. In our examinations carried out earlier on the sables with urinary incontinence, the incidence of anemia, anorexia, the inflammation in gas-trointestinal tract, and the weight loss were also found, indicating the urinary incontinence not to be the only symptom of the disease. This article gives new information for histological changes in the urinary bladder of 7-month black sables, injured by «wet belly» (a «syndrome of urinary incontinence»). The catharal and haemorrhagical cystitis were indicated as possible etiological factors of the disease. Post-mortem examination of 76 sables with «wet belly», or «syndrome of urinary incontinence», showed that 28 % of the males, and 41 % of the females have various types of inflammation in the urinary bladder. Using morphometric analysis, a loss of the urinary bladder mucosa and muscle layer was demonstrated in the urinary bladder of sick animals if compared to healthy sables. Authors suggest that the phenomenon is probably related to high epithelium exfoliation and bladder dysfunction, such as atony and dilatation in the muscle layer of urinary bladder. In the young sables, injured by haemorrhagic cystitis with the symptoms of «wet belly» disease, an increase of glycosaminoglycans in the urinary bladder tissue was detected by histochemical methods, indicating activation of local defense mechanisms due to the inflammation. These facts support a hypothesis, whereby a various form of cystitis may account for the development of «wet belly» disease in young sables.

Keywords: sable, cystitis, urinary incontinence, «wet belly», morphometry.

REFERENCES

1. Danilevskii V.M., Zabaluev G.I. *Slovar' veterinarnykh terapevticheskikh terminov* [Dictionary of therapeutic veterinary terms]. Moscow, 1989.
2. Glants S. *Mediko-biologicheskaya statistika* /Perevod s angliiskogo Yu.A. Danilova [Biomedical statistics. Yu.A. Danilov (translator)]. Moscow, 1999.
3. Sobolev V.E., Zhdanov S.I. *Veterinarnaya patologiya*, 2012, 2: 95-98.
4. Aulerich R., Shelts G., Schaible P.J. Influence of the dietary calcium level on the incidence of urinary incontinence and «wet belly» in mink. *Michigan Quarterly bulletin*, 1963, 45(3): 444-449.
5. Aulerich R., Schaible P.J. The use of spent chickens for mink feeding. *Michigan Quarterly bulletin*, 1965, 47(3): 451-458.
6. *Experiments in mink nutrition: progress report 1963*. Agricult. Exp. St. Oregon St. University, 1964.
7. Bostrom R.E., Aulerich R.J., Schaible P.J. Histological observation on the urinary system of male mink affected with «wet belly». *Michigan Quarterly Bulletin*, 1967, 50(1): 100-105.
8. Bostrom R.E., Aulerich R.J., Schaible P.J. Histological features of inguinal skin of «wet belly» and normal mink (*Mustella vison*). *Am. J. Vet. Res.*, 1967, 28(126): 1549-1554.
9. Luppа Kh. *Osnovy gistokhimii* [Histochemistry]. Moscow, 1980.
10. Bhavanandan V.P. Glycosaminoglycans and glycoproteins of animal bladder. *J. Connect. Tissue*, 2001, 33(3): 245-252.